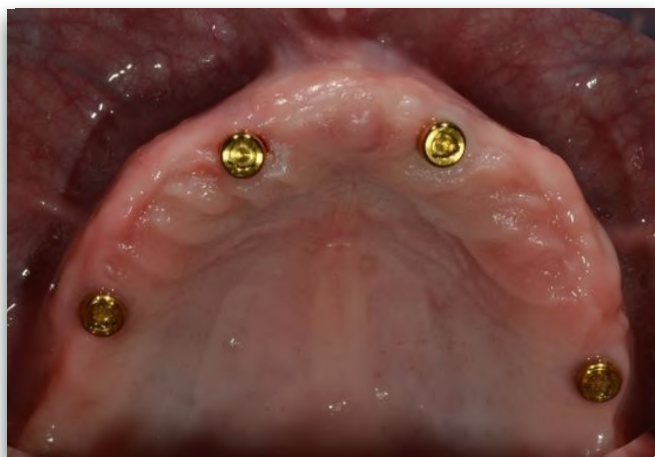
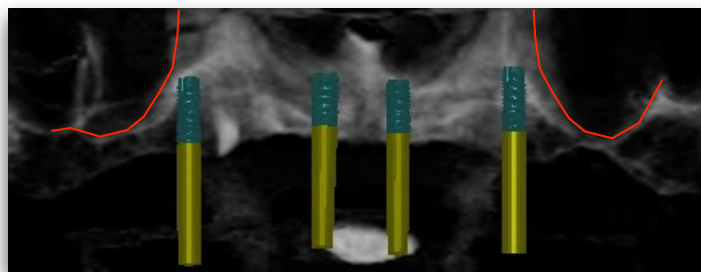


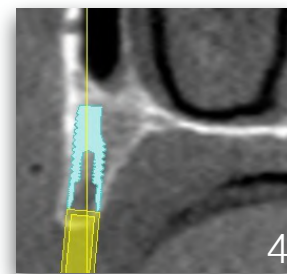
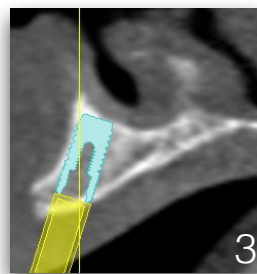
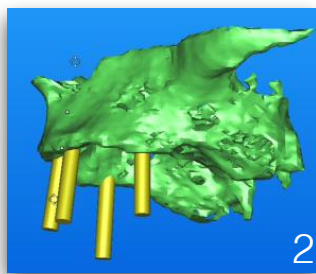
Présentée par le Dr Anne Delisle  
 Centre d'implantologie dentaire Bernier et Delisle



Le traitement sur implants au maxillaire supérieur peut être simple et économique. Lorsque la situation le permet, 4 implants parallèles peuvent être placés, sans greffe osseuse, stabilisant une prothèse complète amovible sans palais sur attache LOCATOR. Je vous décris les étapes cliniques de cette solution de traitement.

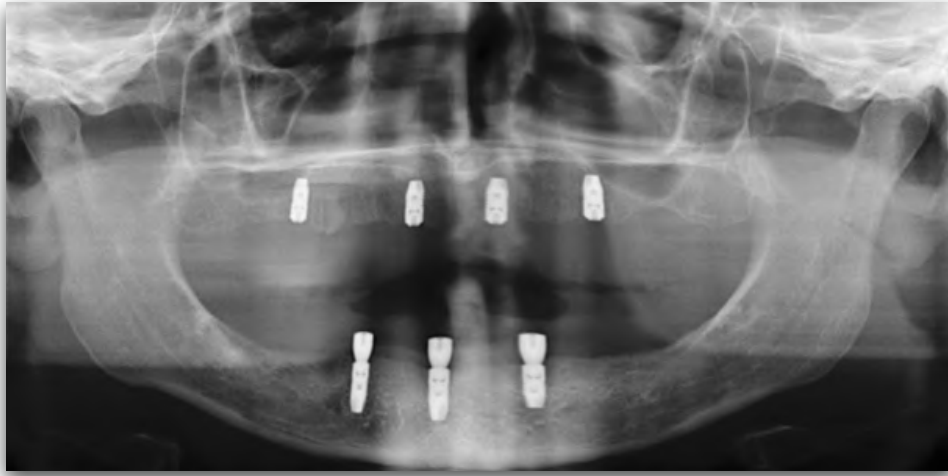

La première étape du traitement consiste à la prise d'une scanographie osseuse (scan) et à son analyse avec le logiciel SIMPLANT. Ceci nous permettra d'évaluer la quantité et la qualité osseuse et d'élaborer le plan de traitement chirurgical et prothétique. Lorsque la quantité osseuse est adéquate au prémaxillaire, il est possible de placer des implants dans cette région et d'éviter les greffes osseuses en plaçant les implants antérieurement aux sinus maxillaires.

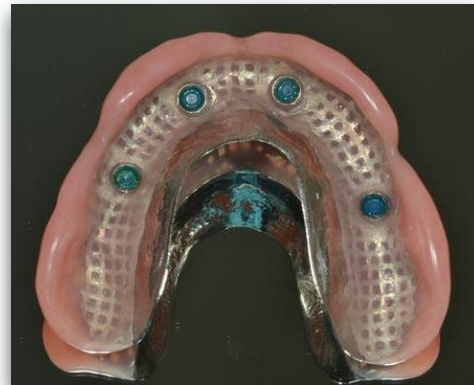
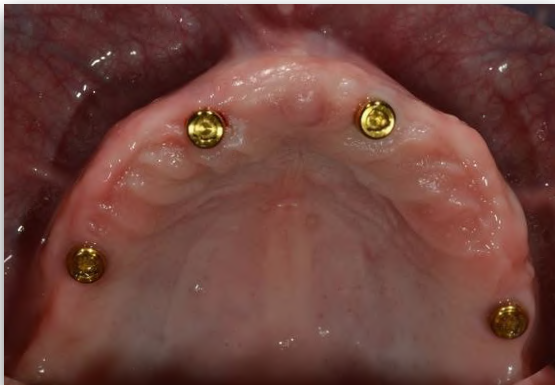

Images 1 et 2 : vue occlusale et latérale du modèle en 3D du maxillaire. Il est possible d'avoir une bonne répartition des têtes des implants en position des prémolaires et des incisives. Images 3 et 4 : coupe sagittale nous confirmant une quantité osseuse suffisante, donc une largeur et une hauteur de crête alvéolaire adéquate pour placer des implants de 11mm de longueur par 4 mm de diamètre. Aucune greffe osseuse ne sera nécessaire.





Lors de la première phase chirurgicale, les 4 implants sont placés et la muqueuse est refermée complètement sur les implants. La prothèse du patient est rebasée d'un conditionneur de tissu. Une période de 4 mois est prévue pour permettre l'ostéointégration des implants vu la densité osseuse du maxillaire. Vue panoramique prise pour confirmer l'intégration des implants. La deuxième phase chirurgicale est réalisée. L'espace prothétique est souvent restreint au maxillaire supérieur. Le pilier LOCATOR est alors favorisé aux autres types d'attaches plus volumineuses. Les piliers LOCATOR seront sélectionnés et placés.



Vue occlusale des piliers LOCATOR. Les étapes de fabrication de la prothèse peuvent être effectuées. Étant donné la bonne réparation des têtes des implants, le palais de la prothèse pourra être dégagé. Selon la situation clinique, un renforcement métallique ou autre pourra être fait dans la prothèse.

#### IMPLICATION CLINIQUE

Ce cas clinique est un bon exemple de traitement simple au maxillaire supérieur tant au niveau chirurgical que prothétique. Cette solution est facile pour l'hygiène et est accessible financièrement pour le patient.