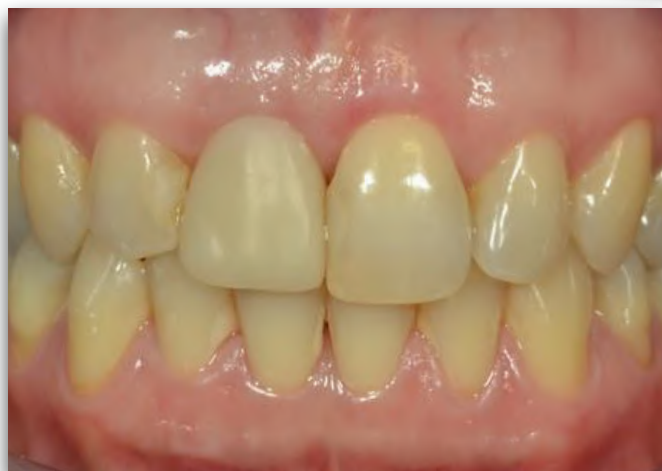
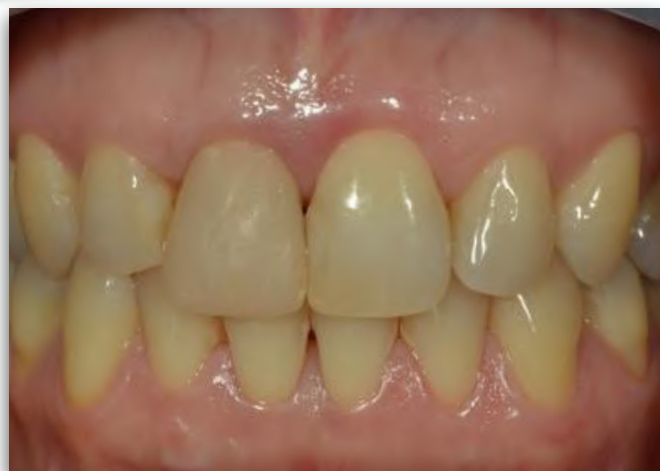
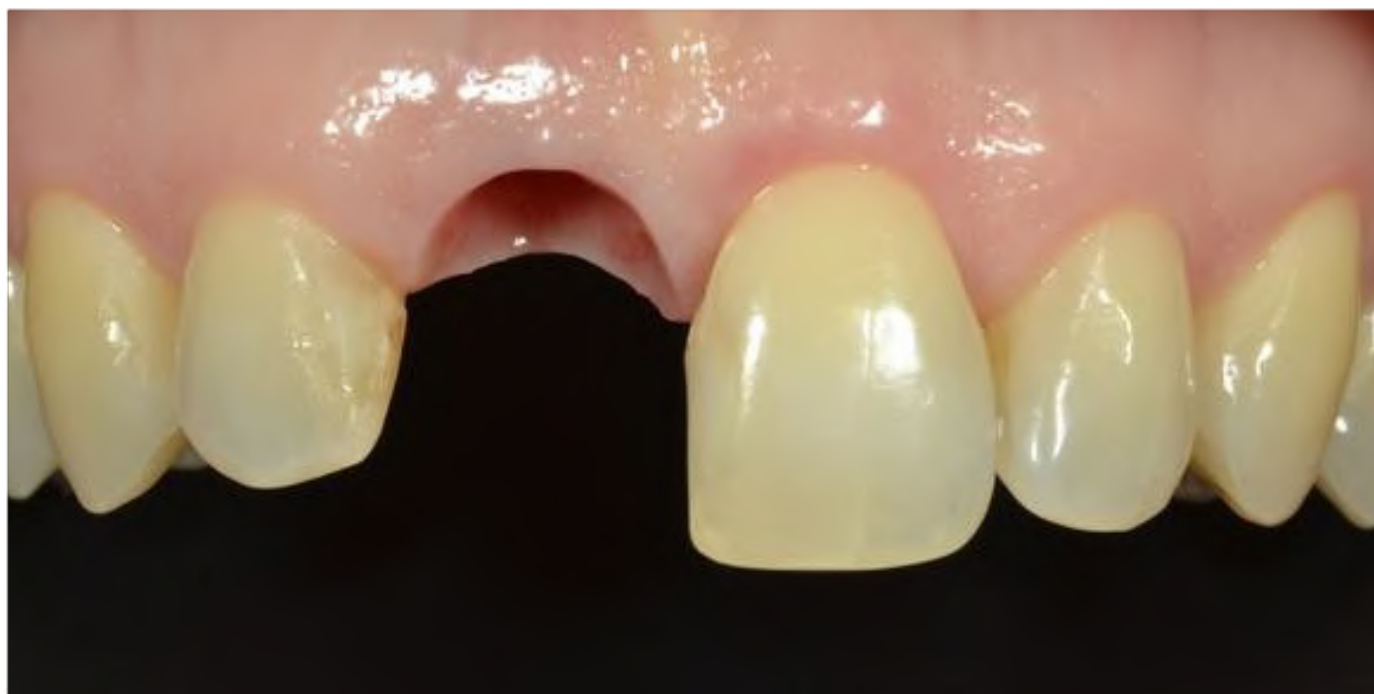

Centre d'implantologie dentaire Bernier, Delisle et Thériault

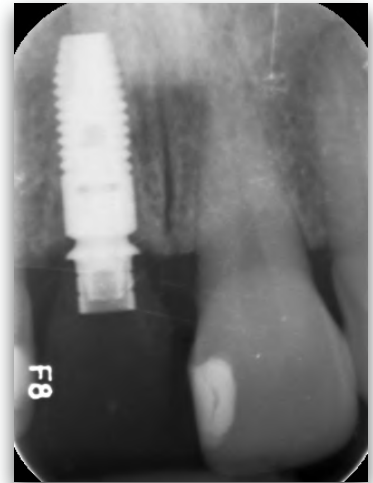
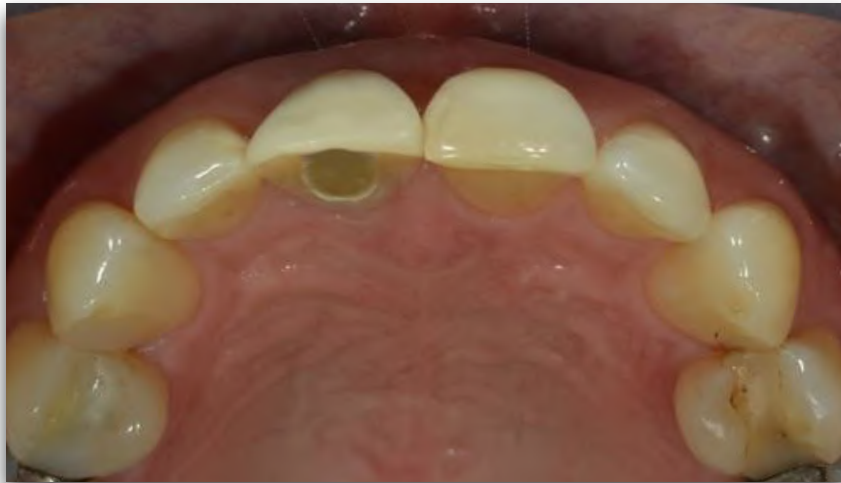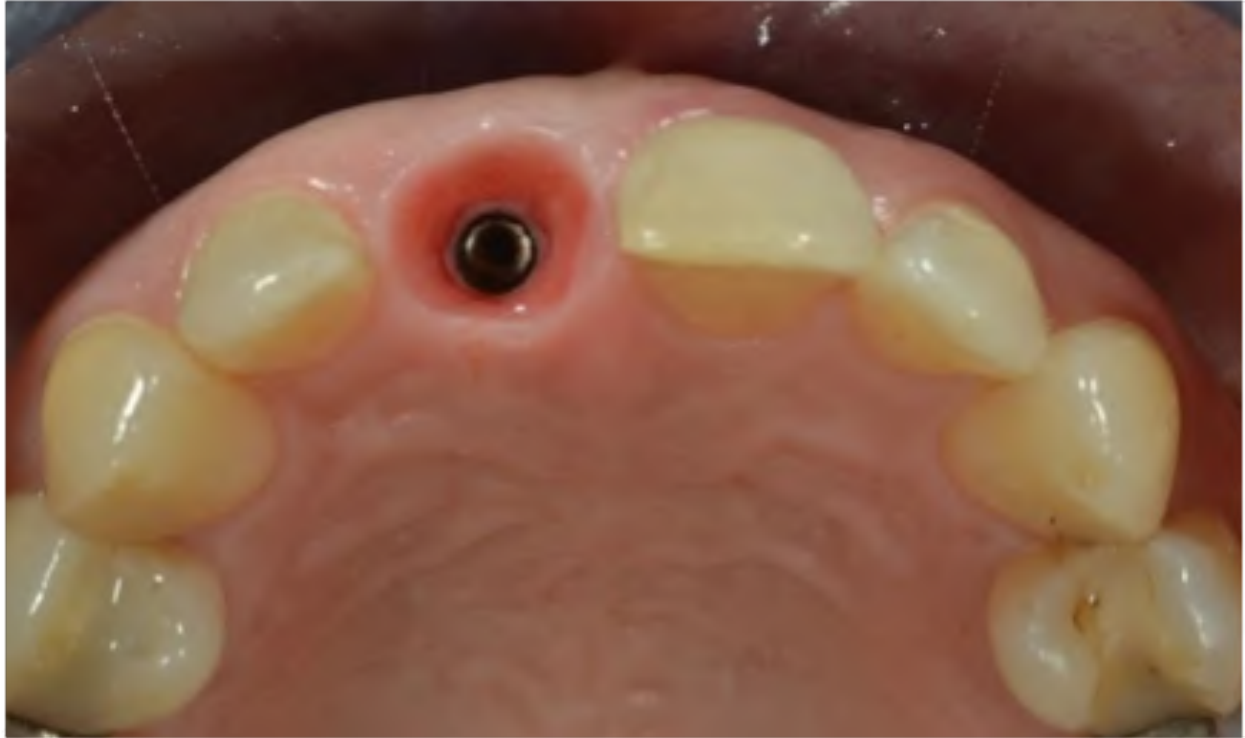Chirurgie réalisée par Dr Anne Delisle

Phase de temporisation réalisée par Dr Anne Delisle



Formation du complexe mucco-gingival à l'aide d'une couronne temporaire. Dans la même visite, la dent 11 a été extraite, l'implant a été placé et une couronne temporaire a été fabriquée à la chaise. Photo de gauche représentant la situation initiale, et celle de droite avec la couronne temporaire sur implant.





Vue occlusale du complexe mucco-gingival formé. Grâce à l'utilisation d'un implant Astra Tech (Densply Implants), nous avons pu maintenir l'épaisseur osseuse buccale et la hauteur osseuse proximale. Ceci a comme résultat l'optimisation et la stabilité du complexe mucco-gingival dans le temps. Radiographie périapicale 10 semaines après la pose de l'implant et de la dent temporaire. L'implant, ostéointégré, est prêt pour la phase prothétique finale qui sera effectuée par le dentiste restaurateur.

